FACULTÉ DE MÉDECINE DE PARIS

ANNÉE 1926 — N° .....

THÈSE

POUR

LE DOCTORAT EN MÉDECINE

(DIPLOME D'ÉTAT)

PRÉSENTÉE PAR

SUMNER W. JACKSON

Né à l'Etat Maine (U. S. A.), le 7 Octobre 1885

TRAITEMENT

DES

FISTULES ANO-RECTALES

EXTRA SPHINCTERIENNES

PAR

L'EXCISION DU TRAJET ET L'ABAISSEMENT DE LA MUQUEUSE RECTALE

Président : M. CUNÉO, *Professeur*

PARIS

AMÉDÉE LEGRAND, ÉDITEUR

93, BOULEVARD SAINT-GERMAIN, 93

—

1926

LE DOYEN . . . . . M. ROGER.

I. — PROFESSEURS

	MM.
Anatomie	NICOLAS.
Anatomie médico-chirurgicale	CUNÉO.
Physiologie	ROGER.
Physique médicale	STROHL.
Chimie organique et chimie générale	DESGREZ.
Bactériologie	N...
Parasitologie et histoire naturelle médicale	BRUMPT.
Pathologie et thérapeutique générales	Marcel LABBÉ.
Pathologie médicale	SICARD.
Pathologie chirurgicale	LECENE.
Anatomie pathologique	ROUSSY.
Histologie	PRENANT.
Pharmacologie et matière médicale	N...
Thérapeutique	CARNOT.
Hygiène	Léon BERNARD.
Médecine légale	BALTHAZARD.
Histoire de la médecine et de la chirurgie	MÉNÉTRIER.
Pathologie expérimentale et comparée	N...
Clinique médicale	GILBERT. BEZANÇON. ACHARD. WIDAL.
Hygiène et clinique de la première enfance	MARFAN.
Clinique des maladies des enfants	NOBÉCOURT.
Clinique des maladies mentales et des maladies de l'encéphale	H. CLAUDE.
Clinique des maladies cutanées et syphilitiques	JEANSELME.
Clinique des maladies du système nerveux	GUILLAIN.
Clinique des maladies infectieuses	TEISSIER.
Clinique chirurgicale	DELBET. HARTMANN. LEJARS. GOSSET.
Clinique ophtalmologique	TERRIEN.
Clinique urologique	LEGUEU.
Clinique d'accouchements	COUVELAIRE. BRINDEAU. JEANNIN.
Clinique gynécologique	J.-L. FAURE.
Clinique chirurgicale infantile et orthopédie	OMBRÉDANNE.
Clinique thérapeutique médicale	VAQUEZ.
Clinique oto-rhino-laryngologique	SEBILEAU.
Clinique thérapeutique chirurgicale	DUVAL.
Clinique propédeutique	SERGENT.
Professeur sans chaire	ROUVIÈRE.

II. — AGRÉGÉS EN EXERCICE

MM.	
ABRAMI	Pathologie médicale
ALGLAVE	Pathologie chirurgicale.
AUBERTIN	Pathologie médicale.
BASSET	Pathologie chirurgicale.
BAUDOUIN	Pathologie médicale.
BINET	Physiologie.
BLANCHETIÈRE	Chimie biologique.
BRANCA	Histologie.
BRULÉ	Pathologie médicale.
BUSQUET	Pharmacologie et matière médicale.
CADENAT	Pathologie chirurgicale
CHAMPY	Histologie.
CHIRAY	Pathologie médicale.
CLERC	Pathologie médicale.
DEBRÉ	Hygiène.
I. de JONG	Anatomie pathologique.
DUVOIR	Médecine légale.
ÉCALLE	Obstétrique.
FIESSINGER	Pathologie médicale.
FOIX	Pathologie médicale.
GARNIER	Pathologie expérimentale.
HARVIER	Pathologie médicale.
HEITZ-BOYER	Urologie.
HOVELACQUE	Anatomie.
JOYEUX	Parasitologie.
LABBÉ (Henri)	Chimie biologique.
LARDENNOIS	Pathologie chirurgicale.
LE LORIER	Obstétrique.
LEMAITRE	Oto-rhino-laryngologie.
LEMIERRE	Pathologie médicale.
LÉVY-SOLAL	Obstétrique.
LHERMITTE	Pathologie mentale.
LIAN	Pathologie médicale.
MATHIEU	Pathologie chirurgicale.
METZGER	Obstétrique.
MOCQUOT	Pathologie chirurgicale.
MONDOR	Pathologie chirurgicale.
MOURE	Pathologie chirurgicale.
MULON	Histologie.
PHILIBERT	Bactériologie.
RIBIERRE	Pathologie médicale.
RICHET Fils	Physiologie.
TANON	Pathologie médicale.
VAUDESCAL	Obstétrique.
VERNE	Histologie.
VILLARET	Pathologie médicale.

III. — AGRÉGÉS RAPPELÉS A L'EXERCICE

pour le service des examens

MM.	
GOUGEROT	Pathologie médicale.
GUÉNIOT	Obstétrique.
RETTERER	Histologie.

IV. — AGREGES CHARGES DE COURS DE CLINIQUE

à titre permanent

MM.		MM	
AUVRAY	Clinique chirurgicale.	LÉRI.	Clinique médicale.
CHEVASSU. . . .	Clinique chirurgicale.	LŒPER.	Clinique médicale.
LAIGNEL-LAVASTINE. .	Clinique médicale.	PROUST	Clinique chirurgicale.
LEREBOULLET. .	Clinique médicale infantile.	RATHERY	Clinique médicale.
		SCHWARTZ . . .	Clinique chirurgicale.

V. — CHARGES DE COURS

MM. MAUCLAIRE, agrégé. . . .	Chargé du cours de chirurgie orthopédique chez l'adulte pour les accidentés du travail, les mutilés de guerre et les infirmes adultes.
FREY	Stomatologie.
CHAILLEY-BERT	Éducation physique.
LEDOUX-LEBARD	Radiologie clinique.

Par délibération en date du 9 Décembre 1798, l'École a arrêté que les opinions émises dans les dissertations qui lui seront présentées, doivent être considérées comme propres à leurs auteurs et qu'elle n'entend leur donner aucune approbation ni improbation.

A NOTRE PRÉSIDENT DE THÈSE

M. le Professeur CUNÉO

Qui nous a fait le très grand honneur d'accepter la présidence de cette thèse.

A MM. LES DOCTEURS PICOT, BLOCH

Hommage reconnaissant.

Introduction

S'il est facile, par un traitement opératoire très simple, incision au bistouri ou au thermocautère, de guérir une fistule anale lorsqu'elle est située en dedans du sphincter, il n'en est pas de même lorsqu'elle siège en dehors, lorsqu'elle est extra-sphinctérienne. La guérison n'est souvent obtenue qu'au prix du sacrifice de l'anneau sphinctérien, ou seulement après des incisions multiples du périnée qui laissent après elles des cicatrices étoileés, déprimées et douloureuses.

Dans l'un comme dans l'autre cas la guérison est payée chèrement, car la section du sphincter détermine souvent des accidents, incontinence ou rétention fécales, qui sont pires que la fistule.

Fréquemment ces modes de traitement, malgré leurs risques, sont insuffisants à obtenir la guérison, et nous avons vu des malades chez lesquels ces méthodes avaient fini par entraîner une véritable fonte du tissu cellulaire de la fosse ischio-rectale, sous lequel le rectum était complètement isolé et disséqué.

Ayant eu la bonne fortune de pouvoir faire un stage dans le service du Professeur Cunéo à Lariboisière, nous avons eu l'occasion de voir opérer par le

Docteur Picot, plusieurs fistules extra-sphinctériennes grâce à un procédé nouveau, qui, dans tous les cas où il a été employé, a été suivi de succès définitif.

Ce procédé est basé sur le fait, que M. Picot considère comme constant, de la communication de la fistule avec la lumière intestinale ; c'est en supprimant la partie malade du rectum et en fermant sa communication avec la fistule par un glissement de la muqueuse que M. Picot a obtenu rapidement la guérison de ses opérés.

M. Picot a bien voulu nous donner ses observations et nous inspirer le sujet de ce travail, nous lui en exprimons toute notre profonde gratitude.

Par une technique presque semblable, basée sur le même principe, mais un peu différente dans son détail. M. le Professeur Cunéo a également obtenu un très beau succès dans un cas particulièrement difficile à traiter. Nous le remercions très vivement de nous avoir autorisés à publier cette observation, et nous profitons de l'occasion qui nous est donnée pour lui exprimer toute notre reconnaissance de nous avoir si aimablement accueilli dans son service.

Nous remercions également le Docteur Jacques Charles Bloch, qui a employé le procédé de M. Picot, d'avoir bien voulu nous donner ses observations.

CHAPITRE I

Les fistules extra-sphinctériennes sont les trajets suppurants, contigus au conduit rectal, presque toujours communiquant avec lui, et indépendants d'une altération des os ou de l'appareil génito-urinaire.

Elles sont les suites ordinaires des abcès ischio-rectaux, et elles ont généralement leur orifice cutané sur le côté et à une certaine distance de l'anus.

Le trajet, séparé du doigt intra-anal par toute l'épaisseur des sphincters, s'enfonce d'ordinaire assez loin, jusqu'à 6 ou 7 centimètres en s'inclinant en-dedans vers le sommet de la fosse ischio-rectale.

Si la fistule est complète et cela est la règle, d'après les observations du Docteur Picot, sur le trajet précédent se branche un deuxième trajet qui, dans la généralité des cas, traverse les parois rectales au niveau du bord supérieur du sphincter externe au point précis où le bord inférieur du releveur s'y accole ; les fistules ischio-rectales complètes sont donc des fistules sus-sphinctériennes, elles peuvent du reste se compliquer d'un décollement sous-mu-

queux partant de l'orifice interne et de décollements sous-cutanés, en avant vers le périnée, en arrière vers le grand fessier.

CHAPITRE II

Etiologie et Pathogénie

Les fistules extra-sphinctériennes succèdent pour ainsi dire toujours à un abcès péri-ano-rectal. C'est-à-dire qu'elles sont presque aussi fréquentes que ces abcès eux-mêmes, sans l'être cependant autant, car quelques-uns de ces derniers, convenablement traités, se terminent par la guérison.

Il est rare de les voir se développer à la suite d'un traumatisme, d'une perforation du rectum, par exemple. Encore n'apparaissent-elles que lorsque, sous l'influence de ce traumatisme, un abcès se développe, qui évolue comme les abcès dus à une inoculation spontanée.

Les fistules extra-sphinctériennes sont beaucoup moins fréquentes que les fistules intra-sphinctériennes, et comme celles-ci elles sont beaucoup moins fréquentes chez les femmes que chez les hommes. C'est entre vingt et cinquante ans qu'elles apparais-

sent le plus souvent, avec un maximum entre trente et quarante ans.

Il est une infection qui exerce une influence considérable sur le développement des fistules, comme sur l'apparition des abcès, c'est la tuberculose.

Le fait est connu depuis longtemps, et, bien que Louis et Andral aient pris, bien à tort, la peine de le contester, la chose est indéniable et les chiffres sont éloquents. Sur les fistuleux qu'ils ont observés, Greffath a rencontré 16 pour 100 de tuberculeux avérés; Allingham, 14 pour 100, Hartmann, près de 50. De plus, sur 100 phtisiques, divers relevés, dont celui de Hartmann, s'accordent pour reconnaître près de cinq fistuleux, proportion véritablement énorme et qui, à défaut d'autres raisons, suffirait à démontrer l'influence de la tuberculose ; mais ces raisons existent et nous avons déjà vu que si les abcès péri-anaux étaient fréquents chez les tuberculeux c'est parce qu'ils n'étaient eux-mêmes que le résultat d'une innoculation locale du bacille de Koch.

MM. Quénu et Hartmann, sur 6 cas de fistules excisées chez des sujets tuberculeux, ont 4 fois rencontré des cellules géantes et des lésions indiscutables de tuberculose diffuse ou nodulaire.

A côté de la tuberculose, le diabète doit être signalé. Greffath, sur les 61 cas de sa statistique, a rencontré 9 diabétiques. Cette tare constitutionnelle agit évidemment en favorisant le développement de suppurations qui, ultrieurement, se fistulisent. Gester a

d'ailleurs constaté la glycosurie dans un tiers des phlegmons gangréneux qu'il a observés.

Quant à la syphilis, elle peut donner lieu a des fistules, en provoquant la formation de petites gommes péri-anales qui s'ouvrent et qui ne guérissent point.

La fistulisation des abcès tuberculeux s'explique facilement par le peu de tendance à la guérison que présentent les foyers de cette nature, quel que soit le volume et quel que soit leur siège. Il n'en est pas de même pour les abcès provoqués par un micro-organisme ordinaire, staphylocoque, streptocoque ou bactérium-coli. Ceux-ci, dès qu'ils sont ouverts, ne demandant, en général, qu'à guérir.

D'où vient donc qu'il en soit autrement pour les abcès péri-anaux? On a dès longtemps invoqué des causes mécaniques locales et incriminé la disposition anatomique de la région. C'est ainsi que le glissement de la muqueuse sur les plans profonds, au moment du passage du bol fécal, l'écartement naturel des parois de la fosse ischio-rectale, la mobilité du rectum encore augmentée par l'amaigrissement excessif que l'on observe chez la plupart des malades, la gêne de la circulation porte, d'autres causes encore, ont été tour à tour invoquées pour expliquer l'absence de cicatrisation. Elles ont sans doute une action, mais faible, et la cause principle est certainement l'innoculation constante et répétée du trajet fistuleux par des germes septiques, innoculation qui ne s'explique que trop bien par le voisinage de l'intestin et le passage incessant des gaz et des matiè-

res, et qu'aggrave encore l'irrégularité du trajet fistuleux, les méandres et les culs-de-sac qu'il présente et dans lesquels peuvent s'accumuler des souillures sans cesse renouvelées dont la stagnation exagère et perpétue le mal.

CHAPITRE III

Anatomie Pathologique

Les fistules ano-rectales présentent, dans leur forme, leur étendue et leurs rapports, les plus grandes variétés. Elles peuvent, cependant, être ramenées à quelques types fort simples sur lesquels sont, pour ainsi dire, calqués les cas particuliers, qui n'en diffèrent que par d'insignifiants détails.

Une question domine toute l'anatomie pathologique des fistules, comme elle domine l'anatomie pathologique des abcès qui leur donnent naissance ; c'est celle de leur situation par rapport au sphincter anal, et nous aurions ainsi, suivant que les trajets suppurants siègeront en dehors ou en dedans du sphincter, des fistules sous-tégumentaires, sous-cutanéo-muqueuses, intra-sphinctériennes ou des fistules ischio-rectales, extra-sphinctériennes. Les premières, décollant simplement la peau de la marge de l'anus et la muqueuse ano-rectale, remontent plus

ou moins dans la couche sous-muqueuse, comme les abcès auxquels elles succèdent. Les secondes situées plus en dehors et plus éloignées de l'anus, remontent dans la fosse ischio-rectale en dehors du sphincter et au-dessous du releveur. Dans un très grand nombre de cas, elles s'arrêtent au-dessous de ce releveur qu'elles ne perforent pas et ne sortent pas des limites de la fosse ischio-rectale. Dans d'autres cas consécutifs à des abcès profonds de l'espace pelvi-rectal supérieur, elles traversent le releveur et remontent au-dessus de lui pour se perdre en cul-de-sac dans les espaces calleux péri-rectaux ou s'ouvrir dans le rectum lui-même ; ce sont les fistules pelvi-rectales supérieures dont on a voulu faire une classe à part, à peine composée de quelques exceptions, et qui, si l'on s'en réfère à cette division anatomo-pathologique, sont beaucoup plus fréquentes qu'on ne le pense généralement.

En tout cas, toutes les fistules péri-rectales supérieures sont des fistules extra-sphinctériennes. Elles viennent s'ouvrir à la peau, à 3 ou 4 centimètres environ de l'anus. Puis, au lieu de filer superficiellement sous les téguments, comme la fistule intra-sphinctérienne, elles plongent directement dans la profondeur et pénètrent en pleine fosse ischio-rectale jusqu'à 6, 7 ou 8 centimètres et même davantage.

Il est classique de dire que la plupart de ces trajets sont des fistules borgnes externes, c'est-à-dire qu'elles ne s'ouvrent pas dans la profondeur, dans

la lumière de l'intestin, mais se terminent en une sorte de cul-de-sac.

Des constatations qui ont été faites au cours des opératoins du docteur Picot, il résulte, au contraire, que ces fistules sont toujours des fistules complètes. L'orifice est souvent caché sous un repli de la muqueuse, au fond d'un trajet tortueux que ne peut suivre le stylet. Si ces fistules étaient borgnes, l'excision large du trajet devrait en amener facilement la guérison. Nous verrons plus loin qu'il n'en est rien et qu'il faut justement supprimer la partie de la muqueuse anale où elles aboutissent pour que le trajet excisé guérisse facilement.

D'après MM. Quénu et Hartmann, la fistule « traverse les parois rectales au niveau du bord supérieur du sphincter externe, au point précis où le bord inférieur du releveur s'y accole ».

Or, il est donc facile de se rendre compte que, dans ces conditions, le trajet fistuleux traverse la partie inférieure du releveur, inséparable du sphincter. Il pénètre donc dans l'espace pelvi-rectal supérieur avant d'aborder les tuniques rectales et de les perforer. Toute fistule ischio-rectale complète est donc une fistule de l'espace pelvi-rectal supérieur. Seules les fistules traversant le sphincter lui-même au-dessous de son bord supérieur et abordant le rectum au-dessous des insertions du releveur feraient exception à cette règle. Or, il est douteux qu'elles existent. C'est pourquoi il paraît inutile de séparer aussi complètement les fistules de l'espace pelvi-

rectal supérieur des fistules ischio-rectales communes. Les unes et les autres sont extra-sphinctériennes, et c'est là leur caractère dominant. Le fait de prendre naissance au-dessus ou au-dessous du releveur de l'anus constitue un caractère de bien moindre importance, et si ce détail présente quelque intérêt au point de vue anatomo-pathologique, il n'en présente aucun au point de vue du traitement qui, dans les deux cas, est identiquement le même.

Le trajet de ces fistules pelvi-rectales supérieures est long, elles remontent jusqu'à 10-15 centimètres au-dessus de l'orifice cutané. Au point où elles traversent le releveur existe, en général, un étranglement surmonté d'une dilatation irrégulière à diverticules variés, dû à l'obstacle au libre écoulement du pus du diaphragme musculaire qui ferme par en bas la cavité du petit bassin.

L'orifice cutané des fistules extra-sphinctériennes est souvent enfoui au fond d'une dépression cicatricielle. Il y a des indurations, des callosités, et la région peut être sillonnée de coutures irrégulières. Parfois l'orifice siège au sommet d'une sorte de tubercule violacé. Cet orifice siège généralement à 5 ou 6 centimètre de l'anus, mais il en peut être beaucoup plus éloigné. Dans une de nos observations, l'orifice siégeait sur le côté de la racine des bourses et la fistule présentait près de 20 centimètres de long.

Toutes les variétés d'orifices se peuvent observer, et il n'est pas rare d'en rencontrer plusieurs qui ser-

vent d'aboutissant à des trajets multiples, irréguliers et aussi faciles à imaginer que difficiles à décrire.

MM. Quénu et Hartmann ont fait d'intéressantes recherches sur la structure histologique de ces trajets fistuleux. Après avoir enlevé par excision un certain nombre de fistules, ils ont constaté que leur paroi était assez analogue à celle d'un abcès et constituée par une couche de tissu d'inflammation vasculo-cellulaire qui, sur les vieilles fistules, s'épaissit à la périphérie en formant une véritable couche fibreuse. Rappelons que sur 6 cas de fistules excisées chez des sujets tuberculeux, ils ont 4 fois rencontré des cellules géantes et des lésions indiscutables de tuberculose diffuse ou nodulaire.

Il semble que, dans les vieilles fistules, les parois se débarrassent des microbes qu'elles contenaient au moment de l'évolution de l'abcès primitif. Ces auteurs n'ont, en effet, trouvé de microbes dans leurs coupes que dans deux cas de fistules ayant succédé à des abcès ouverts depuis une quinzaine de jours ; dans un cas il y avait des staphylocoques, dans l'autre le bacille de Koch. Ceux-ci avaient d'ailleurs été déjà rencontrés par Schuckardt, et Wolkmann, Gangolphe et Francon avaient obtenu en inoculant des cobayes avec le pus et les détritus des trajets fistuleux, des inoculations positives.

CHAPITRE IV

Symptômes et Diagnostic

La fistule succède peu à peu à l'abcès ou au phlegmon qui lui a donné naissance. Elle ne présente donc point, en réalité, de période de début. L'abcès primitif ne guérit pas ; il continue à donner par l'orifice spontané ou artificiel qui l'a vidé, une quantité de pus souvent insignifiante, mais il n'a aucune tendance à s'oblitérer et, au bout de quelque temps, il devient évident qu'il ne guérira pas; la fistule est constituée.

En dehors d'un écoulement de pus sans aucune gravité, mais qui, à la longue, devient insupportable pour le malade, sans cesse obligé de porter des pansements incommodes, les symptômes fonctionnels sont à peu près nuls. La douleur n'existe pas, si ce n'est au cours de petites poussées inflammatoires et aussi quelquefois pendant la défécation. Il y a souvent des démangeaisons, de l'intertrigo entretenu

par l'écoulement des liquides irritants, parfois des pesanteurs, un peu de ténesme rectal, etc... Tous ces phénomènes, fort peu accucés lorsqu'il s'agit de fistules borgnes externes, peuvent s'accentuer lorsque la fistule est complète et vient à se réchauffer sous l'influence du passage à travers le trajet de matières septiques. Parfois quelques gouttes de pus s'écoulent par l'anus ou bien sont entrainées par le bol fécal sur lequel elles apparaissent au moment de son expulsion.

Tous ces désagréments, malgré leur peu de gravité, affectent profondément les malades qui, souvent, n'ont plus d'autre préoccupation que celle de leur infirmité et finissent même parfois par verser dans l'hypocondrie.

L'examen de la région malade permet seul de reconnaître avec certitude l'existence de la fistule.

L'orifice cutané de la fistule extra-sphinctérienne est facile à reconnaître, car il est en général assez éloigné de l'anus et s'ouvre dans une région plus facile à examiner. Mais l'exploration profonde est plus difficile et la détermination de l'étendue et des limites de la fistule est plus délicate. Le toucher rectal est ici tout à fait indispensable. Un stylet ou une sonde cannelée souple et malléable introduite par l'orifice externe, permettront d'apprécier l'épaisseur des tissus qui séparent le trajet fistuleux de la lumière du rectum. Quand on trouve l'orifice interne, le doigt peut sentir le contact direct de la sonde. On

verra, par une de nos observations, que l'orifice intestinal peut ne pas être reconnu même après des examens répétés au stylet et n'en exister pas moins.

CHAPITRE V

Pronostic

La fistule anale est une affection relativement bénigne. Elle peut persister pendant des années sans trop compromettre la santé de celui qui la porte. Néammoins, à la longue, cette suppuration finit par occasionner des désordres locaux importants, tels : la fonte purulente de toute la fosse ischio-rectale, le décollement du rectum sur une grande hauteur, etc... Elle détermine aussi des troubles généraux en rapport avec les résorptions toxiques prolongées (albuminurie, dégénérescence amyloïde des viscères, etc...)

L'orifice cutané peut s'oblitérer, soit par cicatrisation : celle-ci ne dure jamais que quelques jours, soit par l'introduction d'un fragment de matières fécales; il se produit aussitôt de la rétention et un abcès dont la répétition finit par affecter profondément le moral du malade.

La fistule anale est donc une affection plus sérieuse qu'elle ne paraît être et il est important de pouvoir la guérir.

Malheureusement, s'il est facile de guérir une fistule intra-sphinctérienne par un débridement suivi d'une cautérisation et de pansements répétés, il n'en est pas de même pour les fistules qui passent en dehors du sphincter.

Nous verrons que les différents procédés opératoires employés en pareil cas ont très souvent échoué et nombreux sont les chirurgiens qui, en présence d'une fistule extra-sphinctérienne, conseillent à leur malade de simples soins de propreté et s'abstiennent de toute intervention sanglante.

CHAPITRE VI

Traitement

Laissant de côté les traitements par les pommades, les onguents et les emplâtres, ou par compression ou injections, nous ne considérerons que les traitements proprement chirurgicaux.

1°) Incision.

Parmi les méthodes employées, l'incision qui est vieille comme la chirurgie, est celle qui a été le plus souvent employée. Connue d'Hippocrate, c'est seulement depuis qu'elle permit de guérir Louis XIV qu'elle s'est généralisée et a été universellement adoptée.

Le principe de l'opération est bien simple ; il consiste à transformer une plaie fistuleuse et canalisée en une plaie ouverte qui sera pansée à plat et se cicatrisera peu à peu par le mécanisme de la guérison des plaies angulaires.

Le manuel opératoire est très simple ; on introduit dans la fistule une sonde cannelée qui ressort par l'orifice profond. On sectionne alors sur cette sonde tous les tissus qui la séparent de la lumière intestinale ; un grattage du trajet ou une cautérisation achève cette petite intervention. Les pansements consécutifs qui consistent en général en une mèche de gaze iodoformée appliquée au fond de la plaie, doivent être faits avec beaucoup de soin, de façon à conduire la cicatrisation de la profondeur vers la superficie, sous peine de voir se former une nouvelle fistule.

Cette méthode très simple est appliquée surtout au traitement des fistules sous-muqueuses.

Dans les cas qui nous occupent, ce débridement ne peut se faire qu'avec la section du sphincter anal.

La section du sphincter est loin d'être sans conséquences. Elle détermine une incontinence des matières qui est pour le malade encore plus pénible que la fistule. Assez fréquemment, cette complication n'est que passagère et s'amende au bout de plusieurs semaines ou de mois sans que, toutefois, le jeu du sphincter redevienne absolument normal. Nous avons vu des malades chez lesquels on était intervenu en sectionnant le sphincter, et nous avons constaté chez eux une double infirmité. La sclérose de l'anneau sphinctérien détermine de la constipation lorsque les selles sont dures et de l'incontinence lorsqu'elles sont trop liquides.

Tillaux, qui avait déjà observé les conséquences

fâcheuses de la section du sphincter, se demandait si, pour une fistule surtout gênante mais souvent supportable, il fallait exposer le malade à une infirmité autrement pénible.

Pour éviter les conséquences si fâcheuses de la section du sphincter, MM. Quénu et Hartmann conseillent d'employer, pour les fistules profondes, une longue incision antéro-postérieure, passant par l'orifice de la fistule, un bon grattage des parois du trajet qui se trouve ainsi transformé en une cavité facilement drainable qu'on tamponne à la gaze et qui cicatrice de la profondeur à la superficie.

L'expérience a montré que cette méthode, qui a des guérisons à son actif, a, elle aussi, de graves inconvénients. D'abord, les plaies en résultant demandent des pansements soigneux pendant des mois. Ensuite, on peut voir cette incision être suivie par une fonte purulente de toute la graisse de la fosse ischio-rectale, accident terrible et parfois mortel. Finalement, et voilà la plus grande objection de cette méthode, elle ne s'attaque pas directement à la lésion causale, c'est-à-dire à la lésion rectale.

2° Excision suivie de suture.

Pour obvier à ces inconvénients, on a tenté l'excision suivie de suture, procédé que Chassaignac avait déjà décrit depuis longtemps comme traitement de la fistule intra-sphinctérienne. La guérison de fistules superficielles a pu être obtenue et nous en avons des exemples, mais l'échec est fréquent.

Quant à appliquer cette méthode aux fistules extra-sphinctériennes, nous pouvons dire, d'après notre expérience personnelle, qu'elle est à peu près irréalisable et doit être frappée d'échec.

Aucun des traitements dont nous venons d'exposer les grandes lignes ne s'attaque aux différents facteurs de récidive. Il faut, en effet *détruire la lésion rectale qui est le point de départ de la fistule* ; il faut supprimer la communication du trajet fistuleux avec la lumière intestinale pour éviter la réinfection continuelle ; il faut enfin exciser tout le trajet, pour enlever la paroi scléreuse et infectée qui entretient la suppuration et empêche l'oblitération du tunnel par bourgeonnement des tissus voisins.

C'est en s'inspirant de ces considérations que le Docteur Picot a appliqué à la cure de ces fistules l'excision du trajet, la résection de la région intestinale malade et l'abaissement de la muqueuse rectale qui couvre ainsi l'orifice profond à la manière d'un voile.

3° Excision suivie d'abaissement de la muqueuse ano-rectale (Picot).

1°) *Préparation du malade.*

Cette préparation est capitale, il est en effet très important que l'intestin ait été bien vidé et désinfecté. Au cours de l'opération, il ne faut pas que le champ opratoire soit souillé par des matières, et il faut pouvoir pendant les 6 ou 7 jours suivants main-

tenir le pansement à l'abri de toute souillure, et par conséquent, constiper le malade avec de l'opium, pendant ce temps. L'avant veille de l'opération le malade sera donc purgé et mis à un régime de féculents, de pâtes, de confitures. La veille de l'opération on lui donne encore un laxatif et dans la soirée on lui fait un grand lavage d'intestin et on le constipe en lui donnant des pilules d'extrait thébaïque.

Position à donner au malade.

Le malade est placé en position gynécologique, les cuisses relevées, la région coccygienne dépassant le rebord de la table. Celle-ci est un peu basculée de façon à relever le périnée.

Anesthésie.

On peut employer l'anesthésie générale. Dans toutes ses opérations le Dr Picot a eu recours à la rachi anesthésie à la novocaïne. Ce mode d'anesthésie a le grand avantage de déterminer un relâchement du sphincter. L'anus est spontanément ouvert et béant, de sorte que, par suite de cette hypotonicité, la dilatation anale se fait avec la plus grande facilité sans déchirer le sphincter et sans faire saigner. De cette façon, la muqueuse qui va être décollée n'est pas traumatisée, n'est pas déchirée, le sphincter se laisse distendre sans se rompre ; on pourra de la sorte décoller la muqueuse avec facilité sans la déchirer.

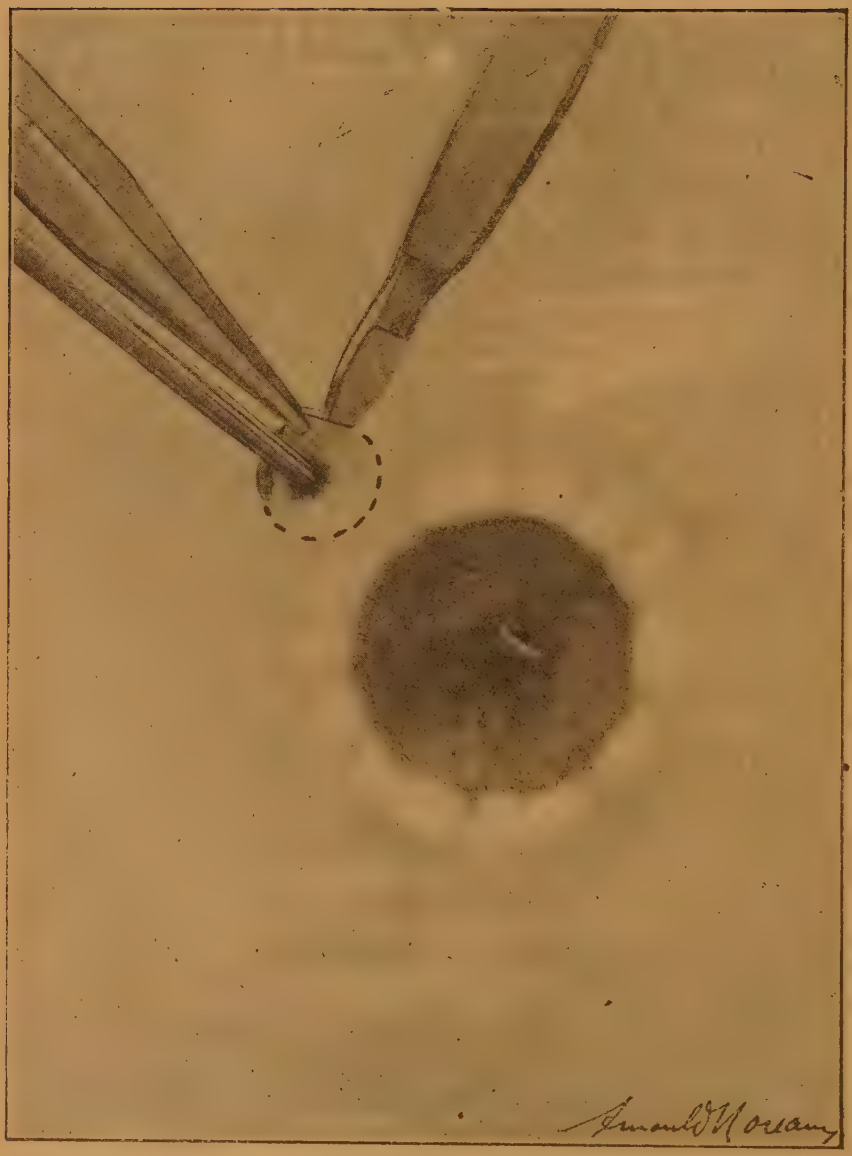

1. Stylet introduit dans la fistule. Orifice rectale à 5-7 c'm de profondeur. Excision du trajet

1er TEMPS.

Dilatation anale. — Très douce, très légère, sans rien déchirer. Désinfection du périnée et de la cavité de l'intestin à l'éther.

2e TEMPS.

Excision du trajet cutanéo-muqueux.

On introduit dans la fistule jusqu'à la lumière de l'intestin un stylet afin de se rendre compte de la direction. Il devient très facile en se guidant sur le

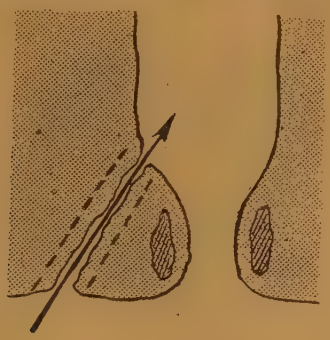

1

stylet de réséquer longuement tout le trajet. Pour cela on circonscrit l'orifice cutané au bistouri et l'on résèque entièrement le trajet en se tenant toujours à son extérieur.

Lorsque cette résection est faite on arrive au 3e temps.

3e TEMPS.

L'anus ayant été doucement dilaté on circonscrit au bistouri une partie de sa circonférence et on dé-

2, Trajet excisé. Incision muco-cutanée.

colle le lambeau muqueux très au-dessus de l'orifice profond de la fistule.

Lorsque cet orifice est bas il est suffisant de décoller la muqueuse sur le tiers de sa circonférence, mais lorsque l'orifice est haut placé il faut élargir la base du décollement juqu'à la moitié ou les 3/5 de la circonférence. On dépasse largement l'orifice profond de la fistule de façon à pouvoir ultérieurement abaisser la muqueuse au périnée.

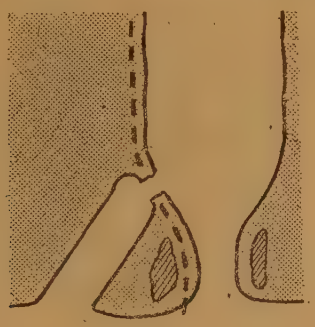

2

4° TEMPS.

En soulevant le lambeau muqueux, on découvre très bien l'orifice profond de la fistule dont on a achevé, par cette voie, l'extirpation.

On ferme alors cet orifice par un point de catgut passé en bourse et les deux chefs du fil sont faufilés dans la sous-muqueuse à la partie supérieure du lambeau de muqueuse et noués. Ils vont fixer le lambeau à la partie supérieure.

3. Muqueuse décollée montrant l'orifice interne du trajet fistuleux

5e TEMPS.

La partie du lambeau située au-dessous de l'orifice de la fistule est réséquée obliquement et celle-ci est suturée à la peau de l'anus par des points séparés de catgut.

6e TEMPS.

Soins post-opératoires.

Le trajet d'excision est tamponné avec une mèche de gaze antiseptique et ce pansement sera changé

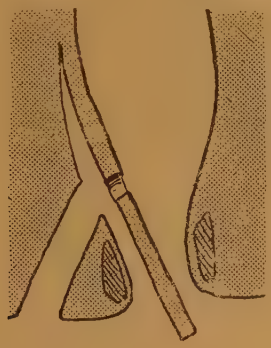

3

tous les jours. Dans son premier cas, le Dr Picot a suturé une de ces fistules, il a été obligé de désunir le quatrième jour et a failli échouer. La suture du trajet est donc inutile et nuisible.

Le malade sera maintenu constipé pendant 6 jours à l'aide de pilules d'opium, mais dès le 4e on lui donnera de l'huile de paraffine à haute dose, de façon à éviter l'action traumatisante des sciballes. Il est purgé le 8e ou 9e jour.

4. Muqueuse décollée et abaissée. Orifice interne par un point en bourse. Un chef faufilé dans la sous-muqueuse à la partie supérieure du lambeau de muqueuse et noué pour fixer le lambeau à la partie supérieure.

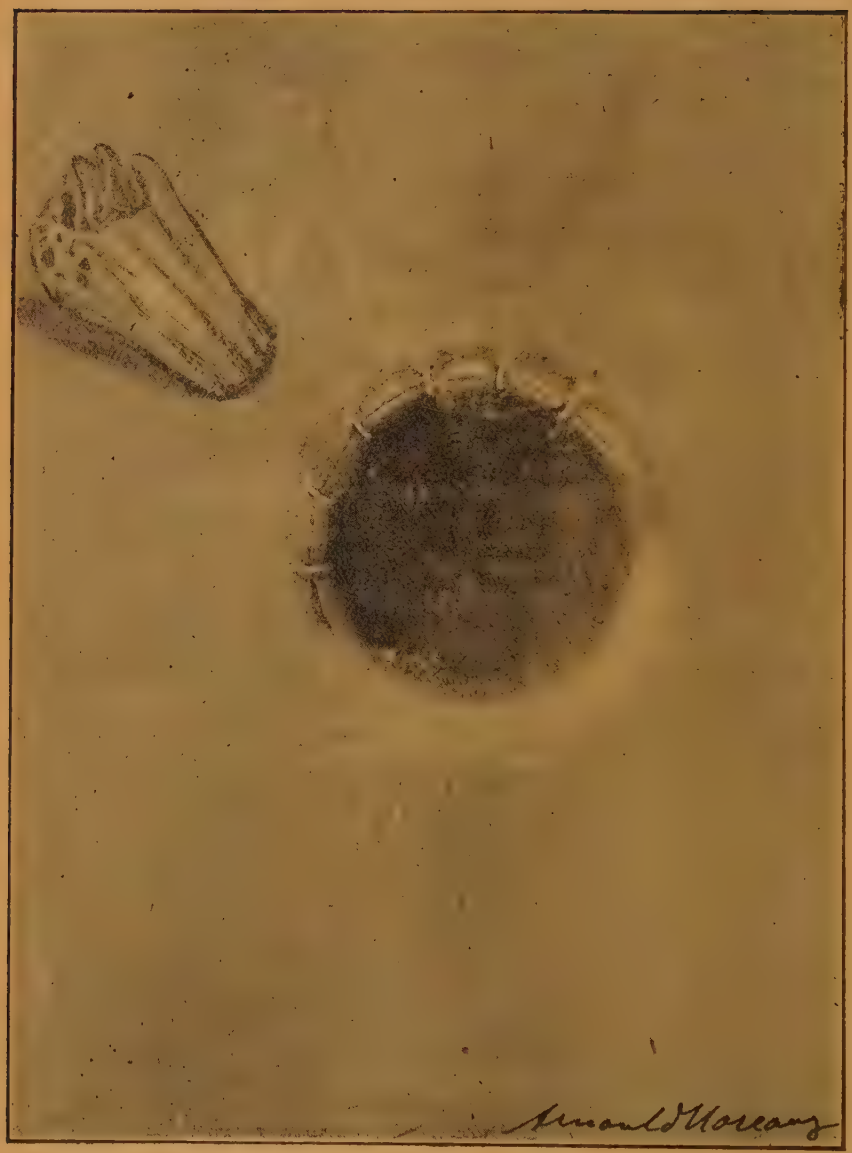

5. Muqueuse abaissée-resequée au-dessous de l'orifice de la fistule et suturée à la peau de l'anus par des points séparés de catgut. Trajet d'excision tamponné lâchement avec une mèche de gaze antiseptique.

Habituellement la cicatrisation se produit entre le 15e et le 30e jour après l'opération.

Dans son observation, le Professeur Cunéo a employé une technique un peu différente. Au lieu de décoller la muqueuse sur la moitié de sa circonférence, il a taillé un lambeau de muqueuse qu'il a ensuite abaissé, et suturé au bord de l'anus.

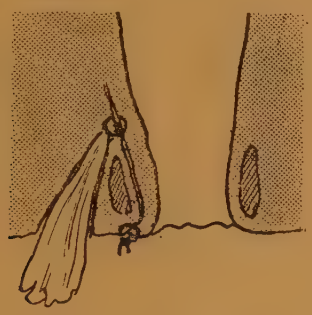

5

Observations

Fistule Anale extra-sphinctérienne. — Excision de la Fistule. — Abaissement de la Muqueuse rectale. — Guérison.

OBSERVATION I

(Inédite. Dr Picot)

Fistule rectale ouverte sur le côté gauche de la racine des bourses.

Extirpation de la fistule. Abaissement de la muqueuse rectale. Guérison.

M. de S., 23 ans, s'est aperçu, il y a environ 18 mois, de la présence, au niveau du périnée, d'une tuméfaction tout à fait indolore, apparue sans cause appréciable en dehors de tout traumatisme et de tout épisode aigu. Il y a environ 15 mois, cette collection se fit jour à l'extérieur près de la racine des bourses, à gauche de la ligne médiane ; cette ouverture se fit également sans douleur, mais il persista une fistule donnant issue à une sérosité purulente abondante.

Dans les antécédents du malade on trouve quelques bronchites, des accidents de pleurite très légère. Son père est mort d'accidents méningés vraisemblablement d'origine spécifique.

A l'examen, le périnée est le siège d'une tuméfaction un peu diffuse siégeant sur le côté gauche de la ligne médiane. La pression fait sourdre du pus en certaine abondance (une cuillerée à café environ). La fistule est ouverte sur le côté gauche de la racine des bourses jusque dans le pli génito-crural. Un stylet introduit par cette fistule chemine sous la peau du périnée, sur une étendue de 10 centimètres environ. Toucher rectal négatif, rien à la fistule, rien à l'urètre ; aucun antécédent blennorrhagique. Le diagnostic porté est celui de kyste congénital du raphi périnéal infecté et fistulisé. Opération à l'anesthésie locale, le 3 décembre 1924. On circonscrit l'orifice de la fistule par une incision circulaire ; on commence la dissection du trajet, mais en raison de son irrégularité et en raison de l'issue continuelle de pus par la fistule, on fuit celle-ci et on extirpe la poche. On est conduit en arrière vers un prolongement vertical qui se dirige vers la profondeur en direction de la fisture. Le stylet ne pénétrant pas plus profondément, on estime que le trajet est entièrement réséqué et l'on referme les deux liens antérieurs de la fistule. Drainage de la partie postérieure. Suites opératoires simples, mais la partie postérieure maintenue ouverte continue à suppurer.

Entre temps, un examen histologique de la pièce ne permet pas de découvrir un revêtement épidermique et l'histologiste ne trouve que du tissu de granulation banal.

La fistule qui s'est produite à la partie postérieure du champ opératoire persiste. De nombreuses explorations au stylet restent négatives. L'écoulement de pus liquide est si abondant que l'on se demande s'il ne s'agit pas d'une fistule due à un diverticule urétral ou à une lésion prostatique.

Après plusieurs mois de repos, le malade est à nouveau examiné et au premier examen au stylet, celui-ci,

après avoir franchi un coude, remonte brusquement vers le rectum où il pénètre à 5 centimètres au-dessus du sphincter. On acquiert la certitude qu'il s'agit d'une fistule rectale extra-sphinctérienne ayant un trajet et une ouverture tout à fait anormaux.

M. de S. rentre à la maison de santé et est re-opéré le 23 avril 1925. Après préparation habituelle et rachianesthésie à la novocaïne, on pratique une dilatation anale. Un stylet est introduit dans la fistule qui siège sur la ligne médiane à environ cinq ou six centimètres de l'anus. Le stylet se dirige en haut et en arrière et pénètre dans la lumière du rectum.

Le stylet étant maintenu en place, on excise le trajet jusqu'au rectum, il est situé en avant et un peu à droite de la ligne médiane.

On pratique ensuite le décollement de la muqueuse de la demi-circonférence antérieure de l'anus. Ce décollement est rendu difficile en raison de la présence d'hémorrhoïdes et de condylomes qui gênent beaucoup. Le décollement est poussé sur une dizaine de centimètres de hauteur et dépasse largement l'orifice intestinal de la fistule. On découvre la partie profonde de cette dernière et l'on achève la résection.

Lorsque la portion de la muqueuse sus-jacente à la fistule peut être amenée au périnée, on arrête le décollement et l'on pratique les temps opératoires suivants :

1° Fermeture par deux points de catgut de l'orifice profond de la fistule ; les chefs d'un de ces points sont maintenus longs.

2° Résection de la muqueuse anale au-dessous de la fistule.

3° On faufile dans l'épaisseur de la muqueuse, sans le perforer, et aussi haut que possible, un des chefs du nœud de catgut qui oblitère l'orifice profond de la fistule et l'on

amarre ainsi solidement la muqueuse rectale à la partie supérieure du lambeau.

4° Suture de la muqueuse à la peau péri-anale au catgut.

On termine par un tamponnement léger de la partie superficielle du trajet.

Le malade est maintenu constipé huit jours, puis préparé à la garde-robe par des ingestions quotidiennes et abondantes d'huile de paraffine.

Les pansements sont renouvelés tous les jours.

Le trajet est fermé le 15 mai et le malade quitte la maison de santé quelques jours après.

M. de S. a été revu récemment et reste complètement guéri.

OBSERVATION II

(Inédite. Dr Picot)

Mme K..., 39 ans, entre à l'Hôpital Lariboisière le 20 novembre 1925, portant au niveau du périnée, de chaque côté de la ligne ano-vulvaire, une double fistule. Cette fistule donne issue à du pus en quantité assez abondante.

Son histoire est la suivante : il y a deux ans elle est accouchée. Il fallut faire une application de forceps et le périnée fut déchiré. Séance tenante, l'accoucheur fit une périnéorraphie à l'aide d'un gros fil d'argent. Dans les jours qui ont suivi, il y eut une suppuration abondante et en particulier un écoulement de matières par la plaie. Le fil d'argent fut enlevé, la plaie cicatrisa peu à peu, mais il persista une fistule de chaque côté conduisant dans le rectum. A l'examen de cette malade, on contate, en effet, qu'un stylet introduit dans l'un ou l'autre des trajets pénètre dans la lumière du rectum à environ 6, 7 centimètres de l'anus.

L'intervention ayant été décidée, la malade est préparée comme d'habitude : purgation l'avant-veille, lavements la veille. Dix centigrammes d'extraits d'opium sont administrés la veille au soir.

Opération le 30 novembre 1925.

La malade étant en position gynécologique, les fistules sont explorées au stylet de façon à bien reconnaître l'orifice intestinal. On pratique ensuite de chaque côté, de la superficie vers la profondeur, l'excision des deux fistules ; on circonscrit ensuite au bistouri la demi-circonférence antérieure de l'anus. La muqueuse est décollée et l'on atteint facilement la partie profonde des fistules. Leur orifice est circonscrit et isolé avec soin. On profite du décollement muqueux pour achever l'extirpation de la partie profonde de la fistule. Le décollement de la muqueuse est poursuivi très haut, et l'on est obligé d'élargir un peu le décollement de façon à le prolonger en hauteur ; le décollement est jugé suffisant lorsque la partie de la muqueuse située au-dessus des fistules, peut être amenée au périnée sans trop de traction.

L'orifice profond de chaque fistule est fermé par une bourse, dont les chefs sont maintenus longs, chacun des chefs est ensuite faufilé dans la sous-muqueuse du lambeau et lié de façon à servir de point d'appui. La portion de la muqueuse située au-dessous des fistules est excisée et le lambeau est suturé à la peau du périnée. Les trajets laissés par l'excision des fistules sont tamponnés légèrement. Pansement à la vaseline sur l'anus sans aucun drain ni corps étranger dans le rectum.

Suites très simples : les mèches sont changées au bout de 48 heures, puis tous les jours. La malade est maintenue constipée pendant 6 jours. Puis elle est soumise à l'ingestion d'huile de paraffine à haute dose, de façon à obtenir des gardes-robes malléables et non traumatisantes.

La malade quitte l'hôpital le 16 décembre, presque entièrement cicatrisée. Nous la revoyons entièrement guérie le 23 décembre 1925.

OBSERVATION III

(Inédite. Dr Picot)

M. C.... 40 ans. Entré à l'hôpital Lariboisière, le 16 avril 1925, pour une fistule anale.

Antécédents héréditaires négatifs.

Antécédents personnels négatifs.

En 1911, abcès situé à gauche de l'anus.

Incision suivie par une fistule qui coule jusqu'en novembre 1925 quand un deuxième abcès s'est formé. Cet abcès gros comme le poing fut incisé par le médecin du malade. Ecoulement profus pendant 3-4 jours, fermeture de la fistule 15 jours après l'incision. L'écoulement recommence au bout de 8 jours, pas de douleur, quelques démangeaisons, le malade est forcé de porter des pansements.

Examen à l'entrée à l'hôpital.

Il existe sur le côté gauche de l'anus, un peu en arrière, à 6 centimètres de l'orifice, une fistule suppurant beaucoup. Le stylet qui y est introduit pénètre dans le rectum à 7 centimètres environ.

Opération le 20 avril 1925.

Après préparation du malade selon la technique habituelle (purgation, lavement, opium), le malade est anesthésié : novocaïne rachidienne. On excise la fistule au bistouri après y avoir introduit un stylet. Décollement de la muqueuse anale sur le cadran postérieur droit et sur la moitié de la circonférence anale. On isole bien l'orifice profond et on pousse le décollement aussi haut

que possible. On ferme l'orifice profond de la fistule par un surjet au catgut, on fixe la muqueuse abaissée par un point en bourse constitué avec les chefs laissés longs ; on suture la muqueuse à la peau.

Suites normales.

Le malade sort guéri le 4 mai 1925.

Examen le 15 janvier 1926 : Cicatrice solide, muqueuse rectale un peu remontée.

OBSERVATION IV

(*Inédite. Dr Picot*)

Ch..., 35. A eu, il y a 40 jours, un gros phlegmon de la fosse ischio-rectale gauche. A été incisé, mais il persiste une fistule.

Examen : fistule située à gauche de la ligne médiane. Le stylet introduit dans le trajet pénètre dans la lumière de l'intestin à 5 centimètres environ.

Opération le 1er mars 1925.

Excision du trajet, décollement de la muqueuse anale selon la technique habituelle. L'orifice profond excisé est fermé par une bourse. Abaissement de la muqueuse au périnée où elle est maintenue par des points de suture. Mèches dans le trajet. Le malade quitte la maison de santé le 25, complètement guéri.

OBSERVATION V

(*Inédite. Dr Bloch*)

M. V..., 41 ans.

Antécédents héréditaires négatifs.

Antécédents personnels : ne se souvient pas des maladies de son enfance. Entérite 1914-1916 : coliques, diar-

rhée, constipation, complètement guéri pendant la guerre.

1924 : Abcès à la marge de l'anus. Ouverture spontanée, écoulement purulent pendant 3-4 jours suivi par arrêt spontané ; réouverture au bout de 15 jours.

Consulte un médecin qui lui dit que c'est une fistule et conseille un traitement médical, ajoutant qu'une opération sera presque sûrement nécessaire.

Pendant le mois d'août, l'écoulement augmente beaucoup. Vers le milieu de septembre 1925, l'écoulement s'arrête et le 16 septembre son médecin incise un gros abcès. Guérison apparente vers la fin d'octobre. Quelques jours plus tard l'écoulement reprend et continue ; pas de douleurs, quelques démengeaisons, forcé de porter des pansements continuellement.

Entre à Lariboisière le 30 novembre 1925.

Préparation habituelle.

Opéré le 8 décembre par le Docteur Bloch. Rachianesthésie. Excision du trajet, abaissement de la muqueuse selon le procédé du Docteur Picot.

Constipation maintenue pendant 7 jours.

Suites faciles.

Sorti de l'hôpital le 21 décembre sur sa propre demande, plaie bourgeonnante. Pansements continués chez lui.

Examen le 16 janvier 1926. Plaie presque cicatrisée, l'abaissement muqueux est resté fixe.

OBSERVATION VI

(Inédite. Dr Bloch)

P..., 18 ans.

Antécédents héréditaires négatifs.

Antécédents personnels : Maladies usuelles de l'enfance, pas de maladie grave.

Entrée à Lariboisière le 20 octobre 1924 pour une fistule anale.

Dans le courant du mois d'août précédent la malade se plaint de démangeaisons de la région anale et d'une douleur assez vive. Au bout de deux ou trois jours un abcès crève spontanément. Un écoulement assez abondant continue pendant 2-3 jours ; il est devenu moins abondant, mais persiste de façon telle que la malade est obligée de porter un pansement et souffre d'une dermatite de la région anale secondaire à l'irritation produite par l'écoulement.

Préparation habituelle.

Le 23 octobre 1924, opération par le Dr Bloch. Anesthésie à l'éther.

Fistule extra-sphinctérienne latérale droite. Incision antéro-postérieure autour de la fistule, dissection et ablation du trajet, abaissement de la muqueuse rectale après décollement ; suture de la muqueuse à la peau sur un quart de la circonférence anale ; tamponnement de la plaie. Maintenue constipée pendant 7 jours.

Suites faciles.

Sortie le 4 décembre 1924, complètement guérie.

OBSERVATION VII

(Inédite. M. Bloch)

M..., 23 ans. Entrée à Lariboisière le 18 décembre 1924, pour fistule anale.

Antécédents héréditaires négatifs.

Antécédents personnels négatifs, sauf une rougeole à 9 ans.

Deux mois avant son entrée à l'hôpital, la malade dit avoir eu un clou sur le côté gauche de l'anus. Panse-

ments humides chauds, crêve spontanément après deux ou trois jours. Ecoulement assez abondant pendant quelques jours, puis beaucoup moins, mais la malade est toujours forcée de porter un pansement. Une fois l'abcès crevé, plus de douleurs, mais des démangeaisons.

Préparation habituelle.

Le 2 janvier 1925. Opération par le Docteur Bloch. Rachianesthésie.

Introduction d'un stylet dans la fistule. Excision du trajet. Dilatation lente et progressive de l'anus. Décollement de la muqueuse anale sur une moitié de la circonférence de l'anus gauche. Résection et oblitération de l'orifice profond. Abaissement de la muqueuse maintenu profondément par un point de catgut. Suture muco-cutanée au catgut par des points séparés. Tamponnement de la plaie.

Suites très faciles.

Constipation maintenue pendant 7 jours.

La peau se réunit très vite par des pansements à plat.

La malade sort guérie de l'hôpital le 25 mars 1925.

OBSERVATION VIII

(Inédite. M. Cunéo)

M. B..., 63 ans. Fistule de l'espace pelvi-rectal supérieur à trajet extra-sphinctérien.

A la suite d'un abcès profond péri-rectal, M. B... a conservé une fistule. Cette fistule opérée par M. le Dr B..., chirurgien des hôpitaux, a immédiatement récidivé. M. B... consulte le professeur O... qui l'engage à conserver sa lésion, celle-ci ne pouvant être guérie que par la section du sphincter.

A l'examen, M. B... présente à gauche de l'anus un

orifice fistuleux placé à environ 3 centimètres et demi de l'anus. Un stylet engagé dans cet orifice s'enfonce verticalement à une profondeur de 7 à 8 centimètres, sans déboucher dans le rectum. Cet orifice est relié au bord gauche de l'anus par une cicatrice, trace de l'opération pratiquée par le Dr B... La contraction du sphincter est efficace, mais on a cependant l'impression que celui-ci a été partiellement sectionné par l'opération précédente. Diagnostic : fistule de la partie supérieure de la fosse ischio-rectale ou de l'espace pelvi-rectal supérieur.

Opération :

1er temps : Dilatation forcée de l'anus.

2e temps : Dissection du trajet fistuleux. Cette dissection montre que ce trajet traverse le releveur et, au-dessus de celui-ci, se recourbe en dedans pour s'ouvrir dans le rectum. Ablation locale du trajet. Cette ablation laisse un trou d'environ 4 millimètres de diamètre dans la paroi rectale. Les bords de cet orifice sont rapprochés par deux catguts faufilés dans l'épaisseur de la paroi rectale.

3e temps : Par l'intérieur du rectum on découvre l'orifice. Au-dessous de celui-ci on enlève la muqueuse de façon à obtenir un triangle avivé dont la base supérieure répond à l'orifice fistuleux. Au-dessus de celui-ci on taille un lambeau triangulaire qui est décollé, abaissé à la façon d'un rideau au-devant de l'orifice et suturé aux bords de la surface sous-cutanée sous-jacente.

La plaie extra-rectale est tamponnée lâchement avec une mèche. Un drain entouré de gaze est placé dans le rectum.

Constipation pendant 8 jours.

Guérison sans accidents.

Fistule anale extra-sphinctérienne. — Extirpation de la Fistule. — Abaissement de la Muqueuse rectale. — Guérisons.

OBSERVATION I

(Dr Picot. Bull. et M. Soc. de Chir., 1924)

C..., 42 ans, Abcès ischio-rectal, dans le courant de mai 1922, qui est incisé.

Le malade est envoyé à la campagne, la plaie étant en voie de bourgeonnement, parce qu'il présente des lésions de pleurite caractérisées.

Nous revoyons le malade en août, la fistule suppure toujours un peu et on sent sur le côté gauche du rectum, à 3 centimètres environ au-dessus du sphincter, un nodule fibreux très dur, ayant les dimensions d'une noisette et dans lequel vient buter le stylet introduit par l'orifice externe ; celui-ci est sur le côté gauche de l'anus, à environ 3 centimètres de l'anus.

Opération le 25 septembre 1922 sous anesthésie au protoxyde d'azote.

1° Extirpation du trajet fistuleux dans lequel on a introduit un stylet. Sur le côté gauche du rectum il y a une masse fibreuse grosse comme une grosse noisette et dans laquelle débouche le stylet. Cette nodosité est extirpée. Nettoyage à l'éther.

2° Dilatation anale très douce. Décollement de la muqueuse anale dans la moitié de la circonférence. On dépasse largement par le haut le niveau de la nodosité dure. La muqueuse est abaissée jusqu'au périnée.

3° Fermeture de la fistule par deux bourses de catgut et trois crins cutanés.

4° Fixation de la muqueuse par des points séparés ou

cutanés. Les deux chefs du point profond de catgut ont été préalablement faufilés dans la muqueuse de façon à éviter tout espace mort.

La suture cutanée, dès le 3e jour, présente des signes de suppuration ; le 4e jour, les crins sont enlevés et les lèvres de la suture cutanée écartées. Il s'échappe environ une cuillerée à café de liquide louche et sanguinolent. La suture muco-cutanée, au contraire, présente un aspect anormal.

La plaie est pansée tous les jours (lavage, puis petite mèche non tassée).

Le malade qui avait été constipé, est mis à l'huile de paraffine dès le 6e jour. Il va à la selle le 9e, sans douleur.

La plaie se rétrécit peu à peu et le malade est complètement cicatrisé le 20 novembre.

Nous l'avons revu à plusieurs reprises : il est resté complètement guéri.

OBSERVATION II

(*Dr Picot*)

H..., 49 ans, malade gras, pâle, très fatigué par la guerre, se plaint, dans les derniers jours de décembre 1921, de douleurs vives en allant à la garde-robe. Une tuméfaction périanale très douloureuse apparaît, et, lorsque nous voyons le malade, le 2 janvier 1922, il présente tous les signes d'un volumineux abcès ischio-rectal gauche. La région est tendue et si douloureuse que le toucher est impossible.

L'abcès est incisé longitudinalement et, lorsque la collection est évacuée, on se rend compte qu'il existe à la face postérieure du canal anal, au-dessus du sphincter, une cavité ayant les dimensions d'une grosse noix

et qui creuse derrière le sphincter. Cette cavité se vide mal et l'on est obligé, 8 jours après la première intervention, de faire une boutonnière postérieure anococcygienne pour la drainer.

Au cours des pansements, l'eau de lavage introduite par l'anus sort indifféremment par l'incision postérieure et par l'incision latérale.

Au bout de six semaines environ, l'incision externe latérale se ferme et la plaie postérieure suppure avec abondance. Le doigt introduit par cette plaie pénètre dans la lumière de l'intestin au-dessus et en arrière du sphincter.

Les pansements sont continués pendant plusieurs semaines et à plusieurs reprises il faut débrider la plaie cutanée postérieure pour empêcher la rétention.

Le malade est envoyé à la campagne où il fait de l'héliothérapie. Puis il poursuit son traitement à Paris à l'aide de rayons ultra-violets. Mais la suppuration ne tarit pas et se fait jour à la fois par la fistule postérieure et par l'anus.

Au début d'octobre, la situation est la suivante : on sent au-dessus du sphincter une cavité qui admet la pulpe de l'index et au fond de laquelle pénètre le stylet introduit par la fistule. Celle-ci a son orifice externe à 4, 5 centimètres de l'orifice anal, sur la ligne médiane postérieure.

Cette cavité a été examinée et pansée souvent au rectoscope par le Dr Savignac.

Nous décidons d'opérer à nouveau le malade pour le débarrasser de sa fistule. Nous dilatons tout d'abord le trajet fistuleux, et faisons pendant quinze jours un lavage matin et soir pour empêcher la rétention et diminuer la suppuration.

Après préparations (purgations, lavages et constipation), nous opérons le malade, le 8 novembre 1922, sous anesthésie rachidienne :

1° Par une incision médiane postérieure, contournant l'orifice fistuleux et le circonscrivant, nous réséquons la dernière pièce du coccyx. La fistule est extirpée aussi loin que possible en laissant dans la lumière de la fistule un stylet pour nous guider. Arrivés au voisinage du rectum, d'un coup de ciseaux, nous sectionnons le cylindre que nous avons disséqué.

2° Dilatation anale très douce pour forcer le sphincter et se donner du jour.

La demi-circonférence postérieure de l'anus, au niveau de la ligne ano-cutanée, est circonscrite par une incision et la muqueuse anale décollée sur la moitié postérieure du rectum.

Au niveau du bord supérieur du sphincter, c'est-à-dire au niveau de la caverne, la muqueuse se déchire. On poursuit le décollement des côtés pour reprendre le décollement sur la ligne médiane au-dessus de la lésion.

On manque de jour pour prolonger le décollement suffisamment haut et l'on est obligé d'étendre ce dernier un peu sur les côtés de façon à décoller environ les deux tiers de la circonférence du canal anal. On arrête le décollement lorsque celui-ci a été poussé assez loin pour permettre la muqueuse d'être abaissée sans traction.

La muqueuse est régularisée par ablation de la partie située au-dessous de la lésion.

Celle-ci bien exposée par le décollement est avivée, les bords de la partie profonde de la fistule sont réséqués et l'orifice de cette dernière est fermé par deux points de catgut dont les chefs sont maintenus longs.

On procède à l'abaissement de la muqueuse. On se sert des chefs de catgut conservés longs, on les faufile à la face profonde de la muqueuse de façon à former un point d'appui profond et à faire disparaître tout espace mort.

La muqueuse est ensuite suturée à la peau du périnée sur les deux tiers de la circonférence de l'anus. Sur les

côtés le lambeau muqueux est réséqué obliquement en suivant la ligne de suture.

La plaie coccygienne est maintenue béante et tamponnée avec un peu de gaze à l'ectogan.

Les suites opératoires sont les plus simples.

Le malade est maintenu constipé pendant sept jours. Mais dès le sixième on lui donne de l'huile de paraffine à haute dose et il va spontanément à la selle le neuvième jour.

Chaque jour la plaie coccygienne est pansée. Elle se rétrécit tous les jours et le 22 décembre elle est entièrement fermée.

L'abaissement muqueux est resté tel que nous l'avions fixé ; les fils n'ont pas coupé et le malade quitte la maison de santé complètement guéri le 25 décembre.

Nous avons revu ce malade souvent depuis ; sa guérison s'est maintenue et nous avons pu le faire constater encore tout récemment au Dr Savignac.

OBSERVATION III

(Dr Picot)

Troc..., soixante-six ans, entre à Lariboisière le 23 octobre 1923 pour fistule anale. Dans le courant du mois de mai, le malade se plaint de démangeaisons de la région anale, et après deux jours de sensation de tension, un abcès crève subitement.

Est soigné à Saint-Louis ; le Wassermann étant positif, on lui fait suivre un traitement par l'arsénobenzol. Ce traitement n'a aucune influence sur l'évolution de la fistule.

A son entrée, on constate la présence d'une fistule anale extra-sphinctérienne. L'orifice cutané est situé à gauche, à 3 centimètres environ de l'anus ; le stylet qui y est in-

troduit contourne le sphincter en dehors et pénètre dans la lumière de l'intestin, à 6 centimètres environ de l'anus.

Après préparation, le malade est opéré le 31 octobre 1923 sous anesthésie rachidienne :

1° Excision de la fistule dans laquelle est introduit un stylet.

Dilatation lente et progressive de l'anus.

2° Décollement de la muqueuse anale après incision curviligne sur les 2/3 de la circonférence de l'anus. Ce décollement est assez facile, sauf au niveau de l'orifice profond de la fistule où la muqueuse est déchirée. On excise la partie de la muqueuse située au-dessous de la lésion et on poursuit le décollement aussi haut que possible de façon à obtenir un abaissement facile.

3° On oblitère l'orifice profond, largement réséqué, par un catgut en bourse. On place une seconde bourse par la voie externe au-dessous du précédent catgut.

Abaissement de la muqueuse maintenue profondément par un point de catgut.

Suture muco-cutanée au catgut par points séparés ; on ne met pas de crins cutanés sur la plaie résultant de l'excision de la fistule.

Suites des plus faciles.

Constipation maintenue pendant sept jours.

La peau se réunit très vite par des pansements à plat.

Le malade sort guéri de l'hôpital le 1er décembre 1923.

OBSERVATION IV

(*Dr Picot*)

Dav..., 28 ans. Entre à Lariboisière le 29 octobre 1923, pour une fistule de la région coccygienne.

Il aurait commencé à souffrir dans cette région en février 1923, à la suite d'un coup qu'il se serait donné.

En mai 1923, souffre d'hémorroïdes et de fissure anale pour lesquelles il va consulter. On le soigne par la haute fréquence et une pommade.

En juin, présente un abcès de la région coccygienne qui est incisé et ne s'est jamais cicatrisé. Il s'écoule, depuis, du pus jaunâtre, quelquefois sanglant.

Bon état général. Bon appétit, pas de sueurs nocturnes.

Bronchite, il y a quinze ans. Actuellement présente de légères lésions au sommet droit. A l'examen, il existe une fistule un peu à droite de la ligne médiane, dont l'orifice cutané est à 7 centimètres au moins de l'anus. Le stylet qui y est introduit chemine dans un trajet oblique et l'on sent l'extrémité de l'instrument dans la muqueuse anale au-dessus et en arrière du sphincter anal. Le coccyx n'est pas sensible et ne peut être mis en cause.

Opération le 6 novembre, sous anesthésie rachidienne.

1° Après dilatation très douce, on décolle la muqueuse sur la moitié postérieure au moins de la circonférence de l'anus. On dépasse la lésion et l'on poursuit le décollement à bout de doigt.

2° Extirpation du trajet fistuleux de dehors en dedans d'abord, puis de dedans en dehors. Le doigt peut pénétrer dans le trajet. On le ferme par des points en bourse passés autour de lui et placés les uns au-dessous des autres, pas de crins cutanés.

3° On termine par l'abaissement de la muqueuse, sa suture et la résection de sa partie inférieure.

Suites normales.

Le malade quitte Lariboisière le 25 novembre 1923. Il n'est pas entièrement cicatrisé et revient aux pansements tous les deux jours. Est cicatrisé complètement un mois plus tard (20 décembre).

Conclusions

1° Les fistules anales qui s'ouvrent au périnée en dehors du sphincter sont très difficiles à guérir par les méthodes employées jusqu'ici.

2° On peut considérer leur ouverture dans la lumière intestinale comme la règle.

3° Elles ont comme point de départ une lésion de l'intestin habituellement très localisée et c'est au niveau de cette lésion que se produit l'ouverture de l'intestin.

4° Pour guérir ces fistules, il est donc indispensable de réséquer le tissu fibreux qui entoure la fistule, de supprimer la lésion intestinale et de fermer, par un glissement de la muqueuse anale, la communication de l'intestin avec la fistule.

Vu, le Doyen, ROGER.

Vu, le Président, CUNÉO.

Vu et permis d'imprimer :
Le Recteur de l'Académie de Paris,
LAPIE.

Imoges. — Imp. Commerciale Perrette